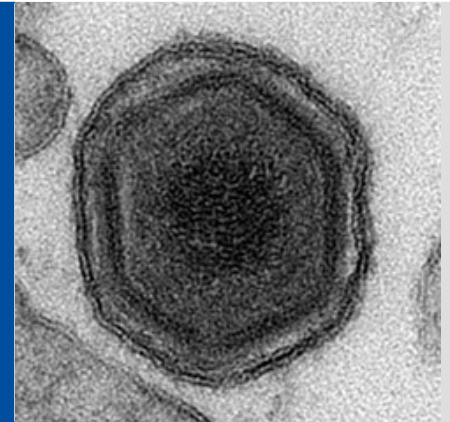


Afrikanische Schweinepest beim Schwarzwild

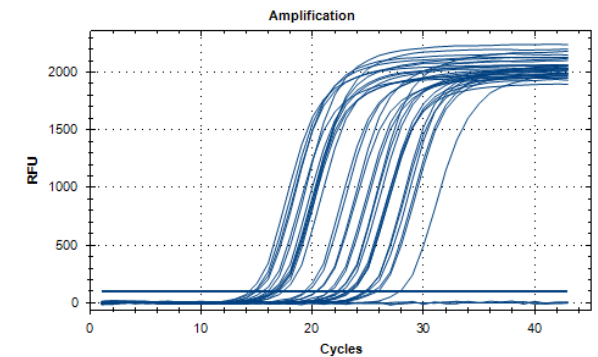
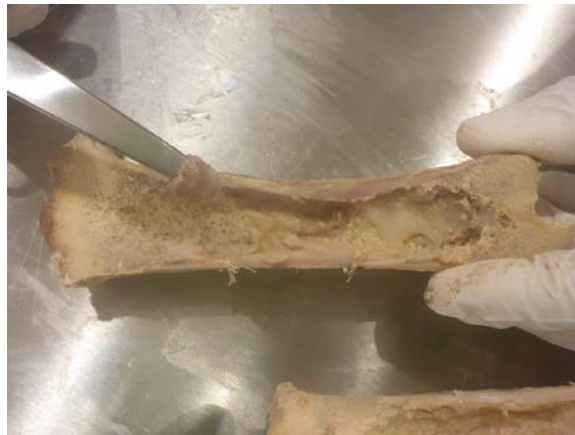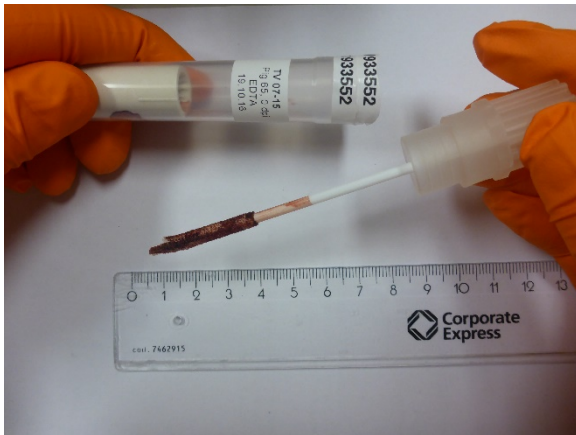Hinweise zur ASP-Früherkennung bei
Wildschweinen

Fotos/Quelle:
Food and Veterinary Service of Latvia
Friedrich-Loeffler-Institut

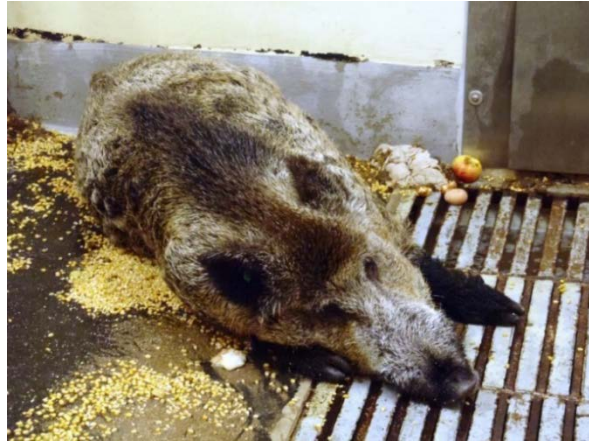



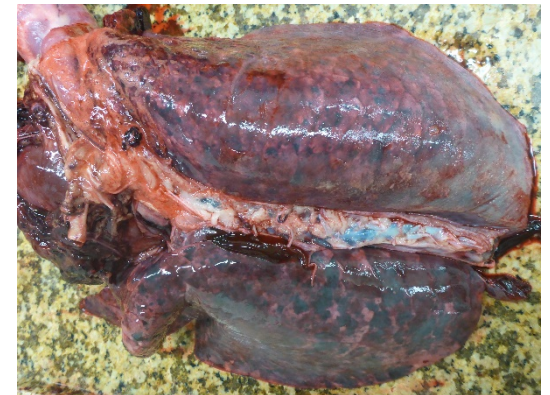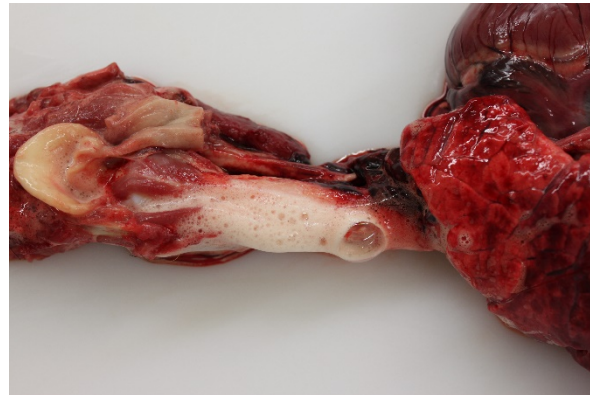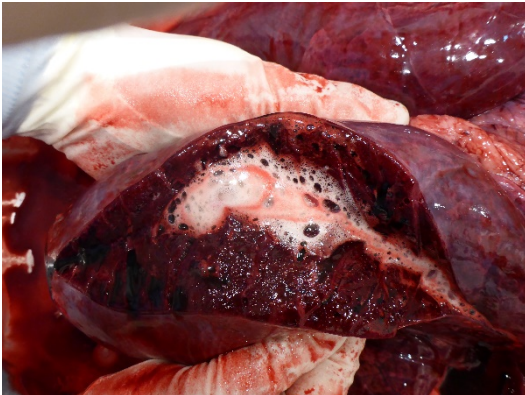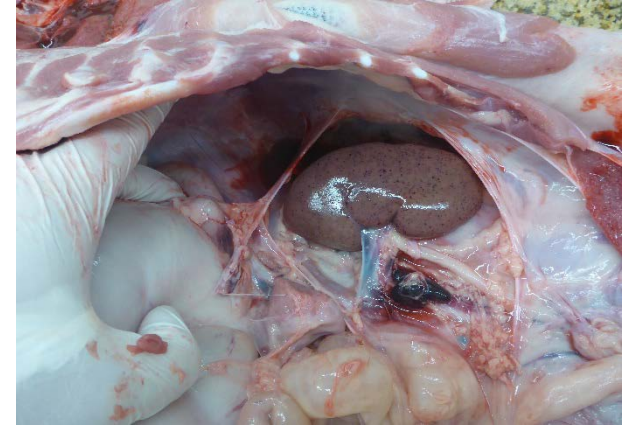
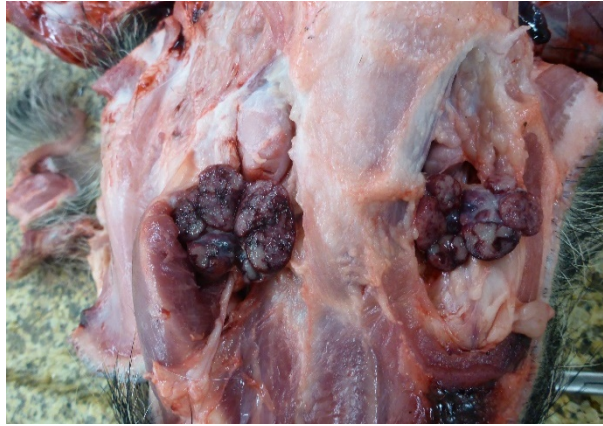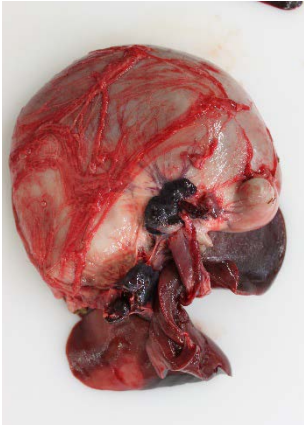
- Der Eintrag der Afrikanischen Schweinepest in eine neue Region führt zu einem vermehrten Auftreten von Fallwild
- Über 90% der infizierten Tiere sterben (aber nicht alle Tiere im Revier müssen sich infizieren)
- Dieses Fallwild muss möglichst schnell gefunden, gemeldet, untersucht und aus der Wildbahn entfernt werden



- Optimal für die Diagnostik sind Blut und Gewebeproben (insbesondere Milz)
- Zur Beprobung verwesender Kadaver alternativ trockene Blut- bzw. Gewebetupfersysteme
- Bei skelettierten Stücken Fallwild können markhaltige Knochen eingesandt werden



- Tiere, die sich mit der ASP infiziert haben, zeigen nach ungefähr vier Tagen erste Anzeichen einer Erkrankung: Hohes Fieber, Bewegungs- und Fressunlust.
- Unterschiede in den Altersklassen beobachtet man in der Regel nicht!
- Im Verlauf der Erkrankung werden die Tiere zunehmend teilnahmslos, desorientiert und haben Atemnot.
- Am Ende können sie Krampfanfälle zeigen und aus Körperöffnungen bluten.

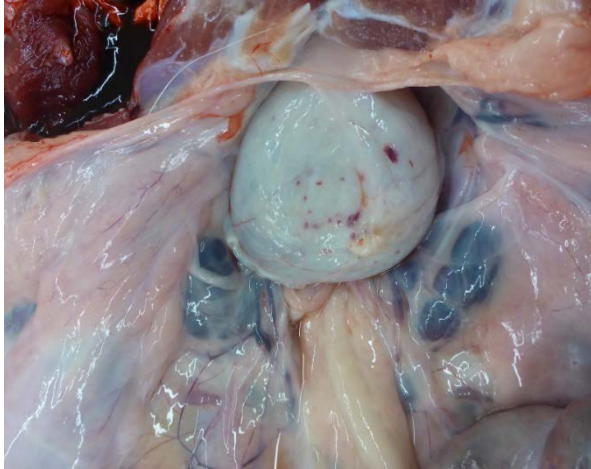

Tiere, die an ASP verenden, zeigen insbesondere Veränderungen der Lymphknoten, der Lungen, der Nieren und teilweise der Milz

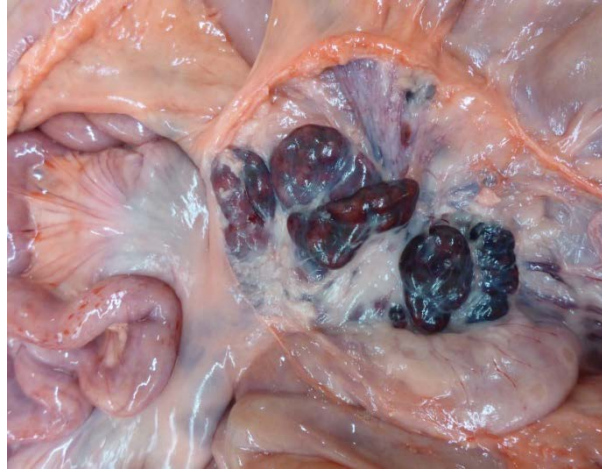
- Ebenholzfarbene, blutige und vergrößerte Lymphknoten im Magen-Leberbereich (oben links), im Kehlbereich (oben mittig) und im Bereich der Nieren (oben rechts)
- Schaum in Lunge und Luftröhre (unten links und mittig), Lungenblutungen (unten rechts)
- Flohstichartige Blutungen in den Nieren und Niereninfarkte
- Blutungen in anderen Organen (beispielhafte Veränderungen auf der nächsten Folie)

Organveränderungen (beispielhaft)

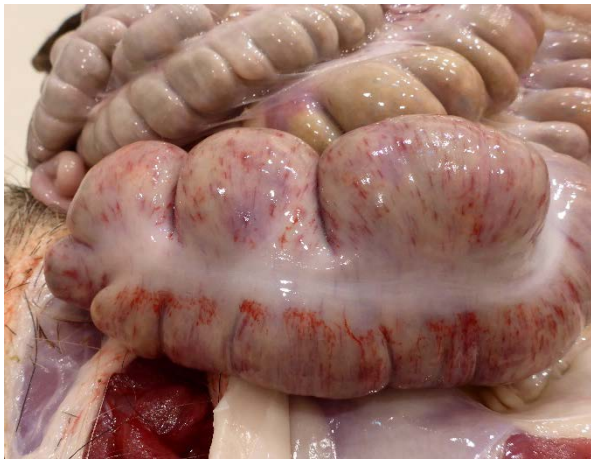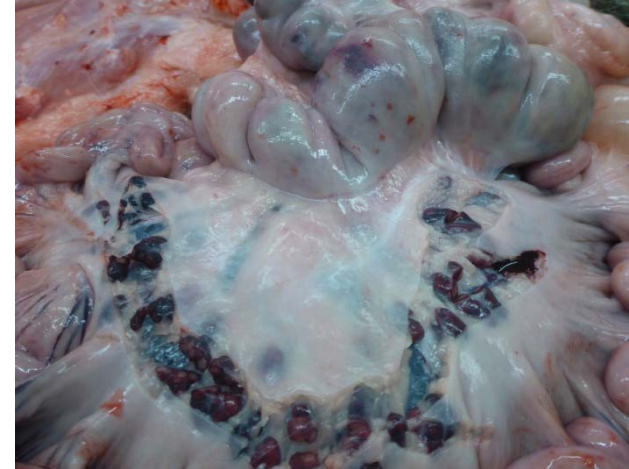Harnblase



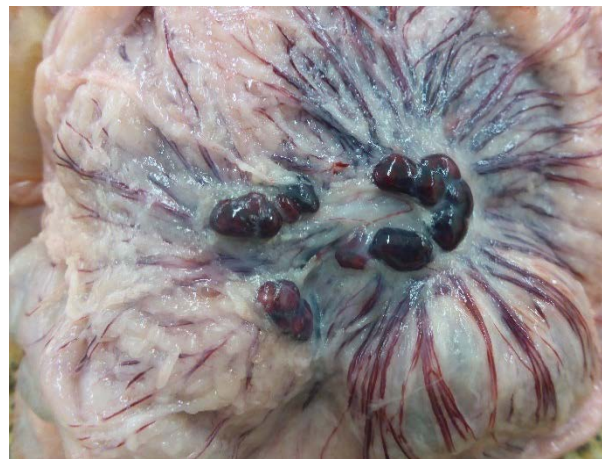Lymphknoten im Darmbereich



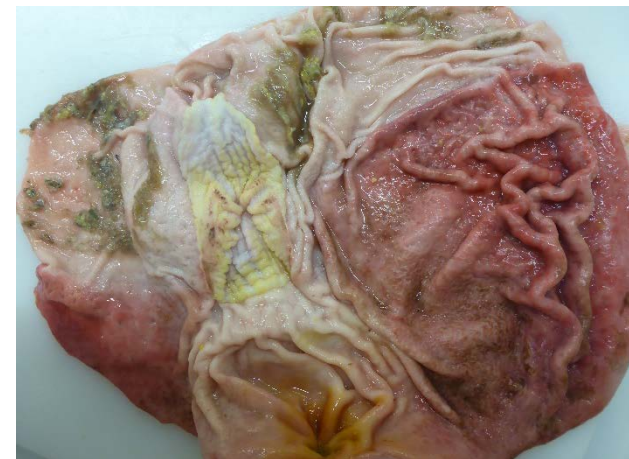Lymphknoten im Darmbereich



Dickdarm



Lymphknoten im Dickdarmbereich



Magen (geöffnet)



Unbedingt labordiagnostisch abklären lassen!

